

ARTÍCULO DE REVISIÓN

UTILIDAD DE LA ECOGRAFÍA EN EL MANEJO DE LA DISFAGIA OROFARÍNGEA POSTERIOR A UN ACCIDENTE CEREBROVASCULAR: APROXIMACIÓN AL USO FONOAUDIOLÓGICO

UTILITY OF ULTRASOUND IN THE MANAGEMENT OF OROPHARYNGEAL DYSPHAGIA AFTER A STROKE: APPROACH FOR SPEECH THERAPY USE



Autores: Magíster en Fonoaudiología Jorge Sepúlveda Contreras¹, Dra. Valeria Ton², Dra. María Campos³

¹Magíster en Fonoaudiología Universidad Santo Tomás, Chile. Doctorado en Fonoaudiología UMSA.

²Doctorado en Fonoaudiología UMSA. Coordinadora del servicio de Fonoaudiología de CIAREC- Clínica de internación aguda, rehabilitación y cirugía. Docente de grado y posgrado UBA. UB. Presidente de la Asociación Argentina de Disfagia (AAD).

³Doctora en Fonoaudiología UMSA. Laboratorio de Investigaciones Fonoaudiológicas UMSA. Jefa de Unidad de Internación de Fonoaudiología del HIGA Gral. San Martín de La Plata, Provincia de Buenos Aires, Argentina. Profesora titular de la Licenciatura en Fonoaudiología y del Doctorado en Fonoaudiología de la Universidad del Museo Social Argentino. Profesora de la Licenciatura en Fonoaudiología de la Universidad Nacional de La Plata.

Contacto de correspondencia:

fonoaudiologo.jorgesepulveda@gmail.com



RECIBIDO: ENERO 2025
ACEPTADO: ABRIL 2025

RESUMEN

INTRODUCCIÓN Y OBJETIVOS: El accidente cerebrovascular (ACV) es una afección que puede provocar disfagia e interferir en la calidad de vida de las personas, por lo que su temprana identificación es fundamental. En este sentido, se destaca al ultrasonido (US) como una herramienta prometedora que permite la evaluación y el análisis cuantitativo de diversas estructuras de la biomecánica de la deglución. Por tanto, es objetivo de esta revisión conocer la utilidad del US específicamente en el manejo de la disfagia orofaríngea posterior a un ACV.

MATERIAL Y MÉTODOS: Se realiza una búsqueda en las bases de datos PubMed, Web

Of Science y Scopus utilizando los términos MeSH “Ultrasonography”, “Deglutition Disorders” y “Stroke”. Fueron filtrados artículos publicados desde 2004 hasta diciembre de 2024.

RESULTADOS: 12 artículos fueron seleccionados y analizados considerando los criterios de inclusión establecidos. Se destaca al US como un procedimiento no invasivo, portátil, de bajo costo, por el que es posible valorar el desplazamiento del hioides, aproximación tirohioidea, grosor lingual, movimiento de la pared faríngea lateral, y movimiento del diafragma en población con disfagia luego de un ACV.

CONCLUSIONES: Se logró identificar aquellas acciones de la biomecánica deglutoria relacionadas a la disfagia post ACV que es posible de valorar o analizar mediante US, donde los fonoaudiólogos pueden recibir capacitación de manera sencilla para utilizar este procedimiento en forma complementaria

durante las evaluaciones o en el proceso de rehabilitación de la disfagia neurogénica.

PALABRAS CLAVE: *Ultrasonografía - Trastornos de deglución*

UTILITY OF ULTRASOUND IN THE MANAGEMENT OF OROPHARYNGEAL DYSPHAGIA AFTER A STROKE: APPROACH FOR SPEECH THERAPY USE

ABSTRACT

INTRODUCTION AND OBJECTIVES: Stroke is a condition that can cause dysphagia and interfere with people's quality of life, so its early identification is essential. In this sense, ultrasound stands out as a promising tool that allows the evaluation and quantitative analysis of various structures of swallowing biomechanics. Therefore, it is the objective of this review to know the usefulness of US specifically in the management of oropharyngeal dysphagia after a stroke.

MATERIAL AND METHODS: A search was performed in the PubMed, Web of Science and Scopus databases using the MeSH terms "Ultrasonography", "Deglutition Disorders" and "Stroke". Articles published from 2004 to December 2024 were leaked.

RESULTS: 12 articles were selected and analyzed considering the established inclusion criteria. US

is highlighted as a non-invasive, portable, low-cost procedure, through which it is possible to assess the displacement of the hyoid, thyrohyoid approximation, lingual thickness, movement of the lateral pharyngeal wall, and movement of the diaphragm in a population with dysphagia after a stroke.

CONCLUSIONS: It was possible to identify those actions of swallowing biomechanics related to post-stroke dysphagia that can be assessed or analyzed using US, where speech pathologists can receive training in a simple way to use this procedure in a complementary way during evaluations or in the rehabilitation process of neurogenic dysphagia.

KEYWORDS: *Ultrasonography - Deglutition Disorders - Stroke*

INTRODUCCIÓN

El accidente cerebrovascular (ACV) es una afección que puede provocar disfagia en más del 50% de los casos en etapa aguda (Martino et al., 2005), con posibles episodios de penetración laríngea y/o aspiración (Terré & Mearin, 2006),

afectando la calidad de vida de las personas y asociándose a altos costos hospitalarios (Arnold et al., 2016; Martino et al., 2005). Por estos motivos, lograr su correcta y temprana

identificación por medio de una evaluación clínica e instrumental es fundamental.

La evaluación inicial en casos de disfagia posterior a un accidente cerebrovascular es habitualmente realizada por medio de una valoración clínica que considera la exploración de los diferentes pares craneales participantes en el proceso, sumado a una valoración no nutritiva relacionada al manejo de secreciones y una evaluación nutritiva con alimentos y líquidos en diferentes consistencias (Lancaster, 2015). En algunos casos puede ser necesario contar con datos objetivos obtenidos por medio de una evaluación instrumental, la que jugará un papel clave en el diagnóstico diferencial de la disfagia orofaríngea y en la planificación terapéutica (Allen et al., 2021). Aquí, los métodos de evaluación más utilizados son la videofluoroscopia (VFC) y la evaluación nasofibrosópica de la deglución (o FEES por su sigla en inglés), pruebas que presentan gran validez para el diagnóstico de la disfagia.

Otra evaluación instrumental que durante el último tiempo ha sido ampliamente estudiado es el ultrasonido (US). La evidencia de los últimos años indica que por medio de este procedimiento es posible valorar cualitativamente acciones neuromusculares del proceso deglutorio como movilidad lingual, elevación laríngea, movilidad faríngea, movilidad del hioides, la apertura del esfínter esofágico superior (EES), cierre glótico, entre otros. Además, es posible obtener valoraciones cuantitativas de aspectos dinámicos de la lengua

y de su espesor, desplazamiento del hueso hioides, mediciones morfológicas y funcionales del EES, etc. (Sepúlveda et al., 2019). Considerando que la población con ACV presenta una alta posibilidad de cursar con trastorno deglutorio, interesa investigar si el ultrasonido puede aportar específicamente en la exploración para esta afección. Por lo mismo, es objetivo de esta revisión narrativa conocer la utilidad del US en el manejo de la disfagia orofaríngea posterior a un ACV; brindando así una aproximación para el uso fonoaudiológico.

MATERIALES Y MÉTODO

Estrategia de búsqueda:

Para cumplir con el objetivo mencionado de conocer la utilidad clínica del ultrasonido en el manejo de la disfagia post ACV, se realiza una búsqueda bibliográfica siguiendo las recomendaciones descritas por Green et al (2006) para revisiones narrativas. Por tanto, se concreta la búsqueda bibliográfica en las bases de datos PubMed, Web Of Science (Wos) y Scopus utilizando los términos MeSH "Ultrasonography", "Deglutition Disorders" y "Stroke" con el booleano de intersección "AND". Se filtraron artículos publicados desde 2004 hasta diciembre de 2024 (Tabla I), y fueron excluidos aquellos que no eran afines al tema central de estudio (artículos que no incluían participantes con diagnóstico de ACV y que no tenían relación al uso del ultrasonido en disfagia), y aquellos cuyo texto no se encontraba con total disponibilidad.

Tabla I. Criterio de búsqueda utilizado y resultados arrojados por base de datos.

Fecha de búsqueda	Base de datos	Años buscados	Términos de búsqueda	Resultados
Diciembre, 2024	Pubmed	2004 – 2024	Ultrasonography [AND] Deglutition Disorders [AND] Stroke	231
Diciembre, 2024	Web of Science	2004-2024	Ultrasonography [AND] Deglutition Disorders [AND] Stroke	10
Diciembre, 2024	Scopus	2004-2024	Ultrasonography [AND] Deglutition Disorders [AND] Stroke	16

RESULTADOS

Se realiza una lectura general del título y/o resumen de los resultados arrojados en la búsqueda descrita en tabla I, filtrando de esta forma a aquellos que cumplan con los requisitos

para concretar el objetivo de investigación propuesto para esta revisión. Se seleccionaron 12 artículos (figura 1), los que se encuentran detallados en la tabla II.

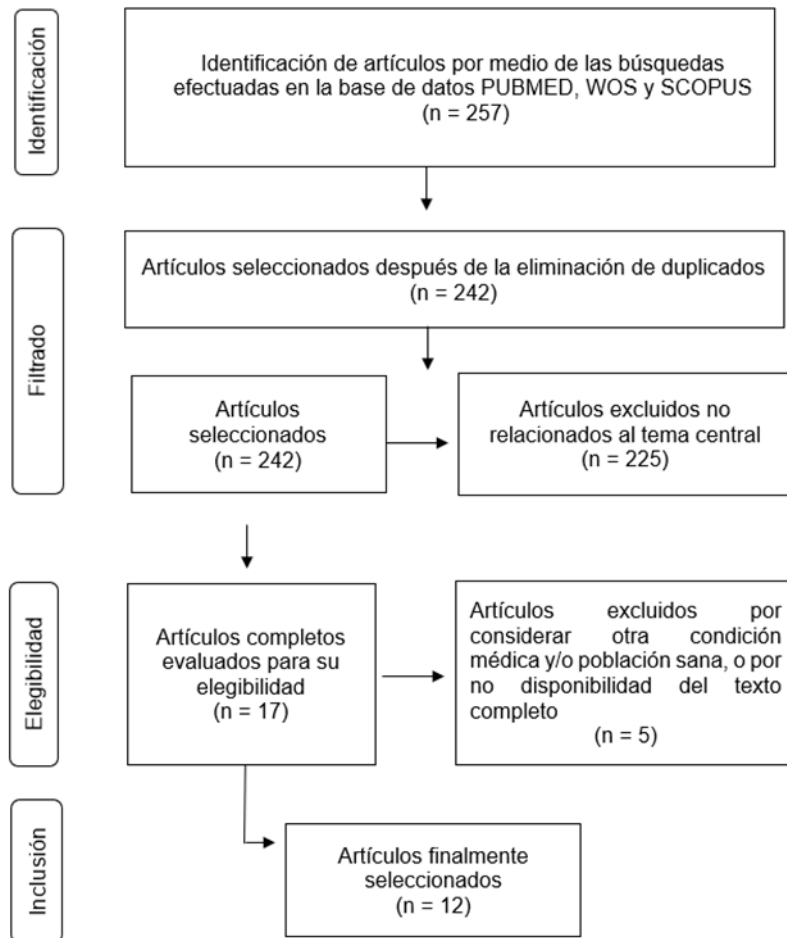


Figura 1: Diagrama de flujo, búsqueda, y selección de artículos

Tabla II. Artículos seleccionados para la revisión narrativa			
Autor(es)	Año	Tipo de estudio	Objetivo de estudio
Potente et al	2023	Revisión	Evaluar la utilidad de la ecografía en la disfagia neurogénica según la literatura actual.
Wei et al	2022	Revisión	Presentar características distintivas del análisis cinemático del movimiento del hioides en el ACV, la Enfermedad de Parkinson, el cáncer de cabeza y cuello y la Esclerosis lateral Amiotrófica.
Hsiao et al	2021	Revisión	Proporcionar una breve introducción de la aplicación de la ecografía en la evaluación e intervención de la disfagia.
Tomii et al	2011	Carta al editor	Evaluar el movimiento lingual durante el proceso de deglución utilizando la Prueba de Función Oral con Ultrasonido (TOFU).
Sung et al	2024	Descriptivo	Investigar la utilidad de nuevos parámetros de ecografía en modo M del músculo suprahiodeo para evaluar la disfagia.
Winiker et al	2022	Descriptivo	Evaluar la validez y confiabilidad de un dispositivo de ultrasonido de bolsillo para valorar la deglución en pacientes con disfagia
Matsuo & Matsuyama.	2021	Descriptivo	Verificar si las evaluaciones ecográficas de la deglución facilitan la detección de disfagia orofaríngea posterior a un accidente cerebrovascular.
Picelli et al	2021	Descriptivo	Investigar el uso de la ecografía para la detección de la disfagia al pie de cama en el paciente con ACV agudo.
Park et al	2015	Descriptivo	Registrar la excursión del diafragma mediante ecografía en modo M en pacientes con ACV y disfagia
Hsiao et al	2012	Descriptivo	Determinar el valor de corte de la elevación laríngea y del cambio en el grosor lingual para definir la gravedad de la disfagia posterior a un ACV.
Kim & Kim	2012	Descriptivo	Analizar el movimiento de la pared faríngea lateral por ultrasonido.
Huang et al	2009	Descriptivo	Evaluar la fiabilidad del ultrasonido en la evaluación de la aproximación tirohioidea y en pacientes con ACV con o sin disfagia.

En el artículo de revisión de Potente et al (2023) concluyeron que la ecografía es un método útil para evaluar la disfagia en varias enfermedades neurológicas. El US se puede utilizar para comprender el funcionamiento de la anatomía

orofaríngea en general, donde específicamente para el ACV, encontraron que existiría evidencia para predecir la necesidad de alimentación por sonda en disfagia severa considerando la valoración de la aproximación tirohioidea,

grosor lingual y desplazamiento del hioides. Además, aquí mencionan que el ultrasonido es una herramienta económica, portátil y no invasiva, en el que los fonoaudiólogos pueden recibir capacitación fácilmente para utilizar este procedimiento en contexto de evaluaciones clínicas y en rehabilitación de la disfagia neurogénica.

A similares conclusiones llegaron en la revisión de Hsiao et al (2021), donde se expone que el US no es invasivo, es portátil, de bajo costo, y que puede complementar de buena manera al estudio de deglución videofluoroscópico como una herramienta de detección y seguimiento de primera línea para la evaluación de la función deglutoria.

Por su parte, Wei et al (2022) en su revisión especificaron en la utilidad del US para valorar el movimiento del hioides. Encontraron que con el US se puede guiar el diagnóstico y la intervención para el deterioro de la deglución, observándose una disminución significativa del desplazamiento del hioides entre los aspiradores luego de un ACV.

Otro de los documentos hallados y seleccionados corresponde a un breve comunicado como carta del editor (Tomii et al., 2011). Su relevancia está en que exponen resultados interesantes de un estudio que da cuenta de la evaluación de 100 sujetos donde examinaron el movimiento lingual. Por medio del US refieren que pudieron determinar con precisión la presencia de disfagia en la población con ACV.

El resto de los artículos seleccionados (8), corresponde a estudios descriptivos los que estuvieron destinados a valorar el desplazamiento del hioides, aproximación tirohioidea, grosor lingual, movimiento de la pared faríngea lateral, movimiento del

diafragma, utilidad del modo M ecográfico, y validez del ecográfico portátil de bolsillo.

En el estudio de Matsuo & Matsuyama (2021), verificaron si las evaluaciones ecográficas de la deglución facilitan la detección de disfagia orofaríngea posterior a un ACV. Sus resultados determinaron mediante el análisis con US que la viscosidad de los líquidos no afectó en el desplazamiento del hioides y de la laringe. Por otra parte, Picelli et al (2021), investigaron la utilidad del US como método de evaluación instrumental al pie de la cama en 19 pacientes con diagnóstico de ACV agudo. Durante la ingesta de 3ml de líquido lograron establecer una relación directa entre la severidad de la disfagia y la aproximación tirohioidea mediante ecografía. De esta forma, los resultados del estudio respaldan el uso de este procedimiento para ser utilizado para la detección de disfagia en población con ACV.

Con respecto al estudio que además investigó al grosor lingual, Hsiao et al (2012), evaluaron a pacientes que eran dependientes de alimentación por sonda nasogástrica y compararon los resultados con aquellos que presentaban ingesta oral regular y controles sanos. Los hallazgos observados determinaron que un cambio en el grosor lingual de menos de 1,0 cm y un desplazamiento del hueso hioides de menos de 1,5 cm coincidía con una alimentación por sonda. Los autores concluyeron que el US por tanto puede ser una herramienta de evaluación complementaria de la deglución.

Por otra parte, en el estudio de Kim & Kim (2012) analizaron el movimiento de la pared faríngea en pacientes con disfagia post ACV para compararlos con un grupo control sano. Los resultados aquí mostraron que el desplazamiento de la pared faríngea era significativamente menor en el grupo con disfagia y ACV. Así, nuevamente las conclusiones dan cuenta que el US podría ser una

herramienta útil para valorar el movimiento de la pared faríngea lateral.

Otros estudios hallados en la revisión corresponden a artículos que utilizaron el modo M ecográfico para la exploración. En el estudio de Sung et al (2024) evaluaron su utilidad para identificar disfagia en trastornos neurológicos. Aquí, las conclusiones del estudio exponen que la ecografía dinámica en este modo proporciona información valiosa para evaluar la gravedad de la disfagia, mostrando también resultados interesantes en población post ACV. Por otra parte, Park et al (2015), tuvieron como objetivo observar la excursión del diafragma mediante ecografía en modo M en pacientes con accidente cerebrovascular y disfagia. Concluyeron que la ecografía en modo M logró mostrar una excursión diafragmática disminuida y una función respiratoria comprometida durante la tos voluntaria.

Finalmente, el último artículo a describir es el que tuvo como objetivo evaluar la validez de un dispositivo ultra portátil (es decir, de bolsillo) para la detección de la disfagia. Aquí, Winiker et al (2022) concluyeron que el uso de este tipo de dispositivos aún no se encuentra indicado al revelar resultados con una correlación deficiente entre las medidas de interés.

DISCUSIÓN

Son múltiples las investigaciones que dan cuenta de la contribución del US en la detección de la disfagia en población con ACV, lo que la convierte en una herramienta prometedora. Otros estudios que no han sido incluidos en esta investigación por no cumplir con los criterios de inclusión declarados se refieren al US como una herramienta de diagnóstico que además puede brindar una ayuda a los profesionales para comprender los trastornos de la deglución, ya que proporciona imágenes estáticas y dinámicas en diferentes modos y posiciones (de Andrade

et al., 2024). A su vez, en la actualidad se cuenta con un diseño preliminar de protocolo que incorpora los ítems de evaluación de lengua, desplazamiento del hioides, aproximación hioides-tiroides, cierre cordal y EES (Rojas-Segovia & Sepúlveda-Contreras, 2024), lo cual favorece su utilización para valorar de forma estandarizada a la población con ACV.

El US además no solo tiene un rol prometedor en evaluación, sino que también su análisis permitiría aplicarse como complemento en la rehabilitación al encontrar evidencia que lo destaca como instrumento de biofeedback. Se ha señalado que por medio de la ecografía los pacientes pueden recibir biorretroalimentación en tiempo real de los cambios relacionados con la disfagia (de Andrade et al., 2024). Esto se complementa a la perfección también con resultados que señalan que el US podría ser útil durante la maniobra de Mendelsohn (Kwong et al., 2021; Peng & Pauloski, 2023), los que podrían ser novedosos de investigar en la población con disfagia post ACV.

En todo este proceso el fonoaudiólogo jugará un papel crucial al tener un rol fundamental en la evaluación, tratamiento y asesoramiento de los pacientes con disfagia (Farneti & Consolmagno, 2007), donde tal como fue señalado en el estudio de Potente et al (2023), los fonoaudiólogos pueden recibir capacitación de manera sencilla para utilizar este procedimiento durante las evaluaciones o en el proceso de rehabilitación de la disfagia neurogénica.

CONCLUSIONES Y LIMITACIONES

En la presente revisión se logró identificar aquellas acciones de la biomecánica deglutoria relacionadas a la disfagia post ACV que son posibles de valorar o analizar mediante US, siendo a la vez esto complementado con otras investigaciones que generan una mayor aproximación al uso fonoaudiológico. En

comparación a otros estudios de revisión que han investigado la utilidad del US en la disfagia, esta revisión solo se centró en el diagnóstico médico de ACV (o que la incluía mayoritariamente entre sus participantes). El US podría ser una herramienta prometedora para la evaluación e identificación de la disfagia. Al ser un procedimiento no invasivo, además, permitiría su aplicación frecuente en casos de que se requiera.

De igual forma, es importante señalar que los resultados obtenidos en esta revisión deben ser

interpretados atendiendo a sus limitaciones, como, por ejemplo, el hecho de considerar criterios específicos de inclusión en determinadas bases de datos y en un determinado rango de tiempo podría haber generado la exclusión de estudios de importancia. Por consecuencia, los resultados y conclusiones proyectar deben limitarse solamente a lo ya mencionado, requiriendo así de mayor investigación en esta área.

REFERENCIAS BIBLIOGRÁFICAS

- Allen, J. E., Clunie, G. M., & Winiker, K. (2021). Ultrasound: an emerging modality for the dysphagia assessment toolkit? *Current Opinion in Otolaryngology & Head & Neck Surgery*, 29(3), 213–218. <https://doi.org/10.1097/MOO.0000000000000708>
- Arnold, M., Liesirova, K., Broeg-Morvay, A., Meisterernst, J., Schlager, M., Mono, M.-L., El-Koussy, M., Kägi, G., Jung, S., & Sarikaya, H. (2016). Dysphagia in Acute Stroke: Incidence, Burden and Impact on Clinical Outcome. *PLOS ONE*, 11(2), e0148424. <https://doi.org/10.1371/journal.pone.0148424>
- De Andrade, R. A., Pernambuco, L. de A., de Almeida, A. N. S., Mulatinho, M. E. da C. P., dos Santos, E. N. F., & da Silva, H. J. (2024). Methodological Procedures to Acquire and Analyze Ultrasound Images of Swallowing: A Scoping Review. *Dysphagia*. <https://doi.org/10.1007/s00455-024-10714-1>
- Farneti, D., & Consolmagno, P. (2007). The Swallowing Centre: rationale for a multidisciplinary management. *Acta otorhinolaryngologica Italica : organo ufficiale della Societa italiana di otorinolaringologia e chirurgia cervico-facciale*, 27(4), 200–207.
- Green, B. N., Johnson, C. D., & Adams, A. (2006). Writing narrative literature reviews for peer-reviewed journals: secrets of the trade. *Journal of Chiropractic Medicine*, 5(3), 101–117. [https://doi.org/10.1016/S0899-3467\(07\)60142-6](https://doi.org/10.1016/S0899-3467(07)60142-6)
- Hsiao, M.-Y., Chang, Y.-C., Chen, W.-S., Chang, H.-Y., & Wang, T.-G. (2012). Application of Ultrasonography in Assessing Oropharyngeal Dysphagia in Stroke Patients. *Ultrasound in Medicine & Biology*, 38(9), 1522–1528. <https://doi.org/10.1016/j.ultrasmedbio.2012.04.017>
- Hsiao, M.-Y., Wu, C.-H., & Wang, T.-G. (2021). Emerging Role of Ultrasound in Dysphagia Assessment and Intervention: A Narrative Review. *Frontiers in Rehabilitation Sciences*, 2. <https://doi.org/10.3389/fresc.2021.708102>
- Kim, J. H., & Kim, M. S. (2012). Lateral Pharyngeal Wall Motion Analysis Using Ultrasonography in Stroke Patients with Dysphagia. *Ultrasound in Medicine and Biology*, 38(12), 2058–2064. <https://doi.org/10.1016/j.ultrasmedbio.2012.07.028>
- Kwong, E., Ng, K.-W. K., Leung, M.-T., & Zheng, Y.-P. (2021). Application of Ultrasound Biofeedback to the Learning of the Mendelsohn Maneuver in Non-dysphagic Adults: A Pilot Study. *Dysphagia*, 36(4), 650–658. <https://doi.org/10.1007/s00455-020-10179-y>
- Lancaster, J. (2015). Dysphagia: its nature, assessment and management. *British Journal of Community Nursing*, 20(Sup6a), S28–S32. <https://doi.org/10.12968/bjcn.2015.20.Sup6a.S28>
- Martino, R., Foley, N., Bhogal, S., Diamant, N., Speechley, M., & Teasell, R. (2005). Dysphagia After Stroke. *Stroke*, 36(12), 2756–2763. <https://doi.org/10.1161/01.STR.0000190056.76543.eb>
- Matsuo, T., & Matsuyama, M. (2021). Detection of poststroke oropharyngeal dysphagia with swallowing screening by ultrasonography. *PLOS ONE*, 16(3), e0248770. <https://doi.org/10.1371/journal.pone.0248770>
- Park, G.-Y., Kim, S.-R., Kim, Y. W., Jo, K. W., Lee, E. J., Kim, Y. M., & Im, S. (2015). Decreased Diaphragm Excursion in Stroke Patients with Dysphagia as Assessed by M-Mode Sonography. *Archives of Physical Medicine and Rehabilitation*, 96(1), 114–121. <https://doi.org/10.1016/j.apmr.2014.08.019>
- Peng, C.-H., & Pauloski, B. R. (2023). Ultrasonography as Biofeedback to Increase Muscle Activation During the Mendelsohn Maneuver in Healthy Adults. *Dysphagia*, 38(4), 1156–1168. <https://doi.org/10.1007/s00455-022-10542-1>

- Picelli, A., Modenese, A., Poletto, E., Businaro, V., Varalta, V., Gandolfi, M., Bonetti, B., & Smania, N. (2021). *May ultrasonography be considered a useful tool for bedside screening of dysphagia in patients with acute stroke? A cohort study.* *Minerva Medica*, 112(3). <https://doi.org/10.23736/S0026-4806.20.06571-4>
- Potente, P., Buoite Stella, A., Vidotto, M., Passerini, M., Furlanis, G., Naccarato, M., & Manganotti, P. (2023). *Application of Ultrasonography in Neurogenic Dysphagia: A Systematic Review.* *Dysphagia*, 38(1), 65–75. <https://doi.org/10.1007/s00455-022-10459-9>
- Sepúlveda, J., Rojas, R., & Casanova, M. (2019). *Ultrasonido para la evaluación de la deglución: una revisión narrativa.* *Revista Chilena de Fonoaudiología*, 18, 1. <https://doi.org/10.5354/0719-4692.2019.55327>
- Sung, J. H., Baek, S.-H., Park, J.-W., Lee, J. H., Son, M. H., & Kim, B.-J. (2024). *Dynamic suprahyoid muscle ultrasound in assessing oropharyngeal dysphagia in neurological disorders.* *European Journal of Physical and Rehabilitation Medicine*, 60(2). <https://doi.org/10.23736/S1973-9087.24.08216-9>
- Rojas-Segovia, R., & Sepúlveda-Contreras, J. (2024). *Diseño y validación de contenido de un protocolo de evaluación de la deglución mediante ultrasonido.* *Revista Chilena De Fonoaudiología*, 23, 1–14. <https://doi.org/10.5354/0719-4692.2024.72834>
- Terré, R., & Mearin, F. (2006). *Oropharyngeal dysphagia after the acute phase of stroke: predictors of aspiration.* *Neurogastroenterology & Motility*, 18(3), 200–205. <https://doi.org/10.1111/j.1365-2982.2005.00729.x>
- Tomii, Y., Matsuoka, H., Torii, T., Uehara, T., Toyoda, K., & Minematsu, K. (2011). *A New Ultrasound Method for Evaluating Dysphagia in Acute Stroke Patients.* *International Journal of Stroke*, 6(3), 279–280. <https://doi.org/10.1111/j.1747-4949.2011.00603.x>
- Wei, K.-C., Hsiao, M.-Y., & Wang, T.-G. (2022). *The kinematic features of hyoid bone movement during swallowing in different disease populations: A narrative review.* *Journal of the Formosan Medical Association*, 121(10), 1892–1899. <https://doi.org/10.1016/j.jfma.2022.04.007>
- Winiker, K., Hammond, R., Thomas, P., Dimmock, A., & Huckabee, M. (2022). *Swallowing assessment in patients with dysphagia: Validity and reliability of a pocket-sized ultrasound system.* *International Journal of Language & Communication Disorders*, 57(3), 539–551. <https://doi.org/10.1111/1460-6984.12703>

Como citar

Sepúlveda Contreras J, Ton V, Campos M. UTILIDAD DE LA ECOGRAFÍA EN EL MANEJO DE LA DISFAGIA OROFARÍNGEA POSTERIOR A UN ACCIDENTE CEREBROVASCULAR: APROXIMACIÓN AL USO FONOAUDIOLÓGICO. *Fonoaudiológica*. 2025; 72(1):35-44.

Disponible en: <https://fonoaudiologica.asalfa.org.ar/index.php/revista/article/view/166>